

Cervicobraquialgia

Exploración radiológica

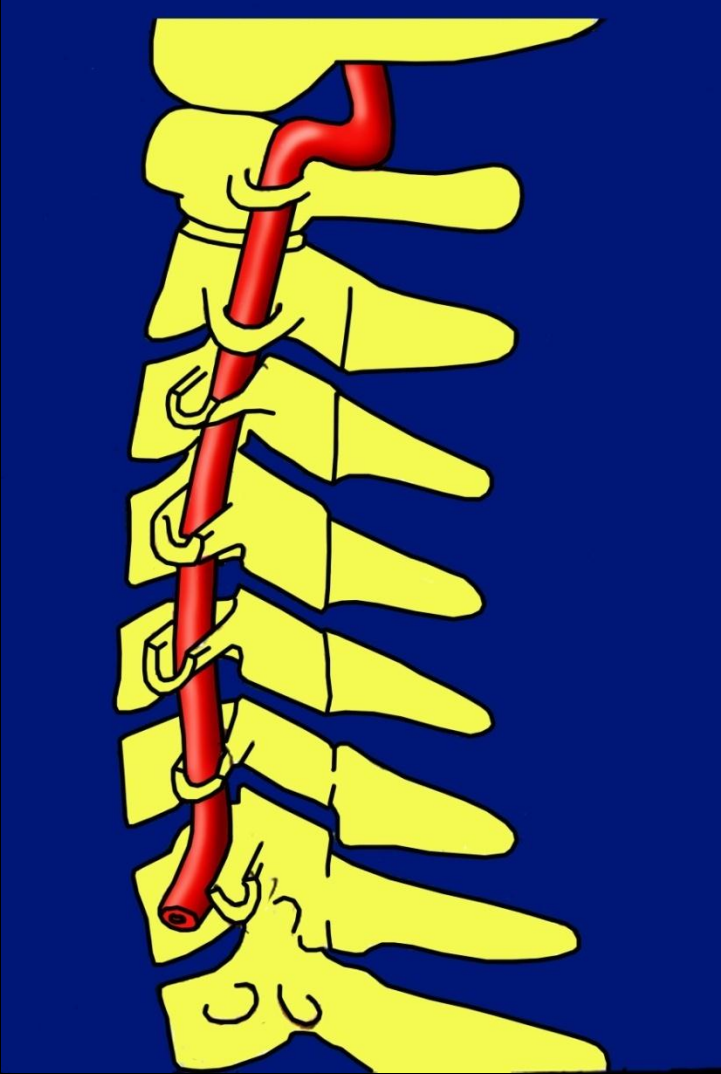
Dra. Olinda Endara Bustos

IV Congreso Internacional del Dolor y
Cuidados Paliativos - Ecuador

TCBA

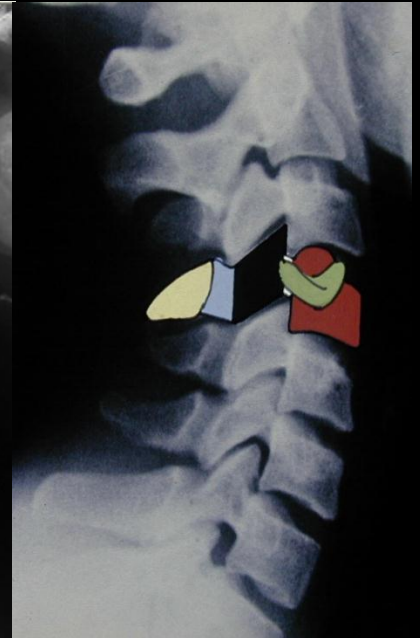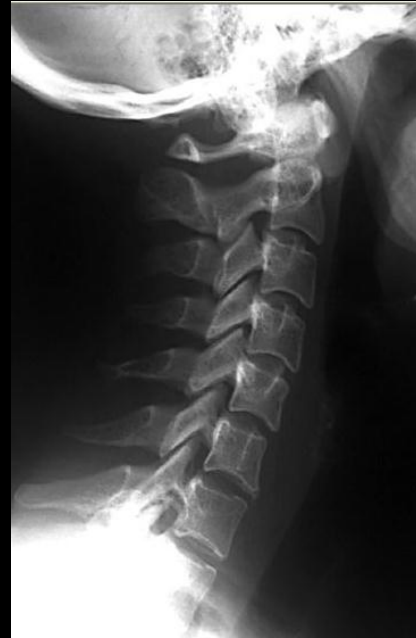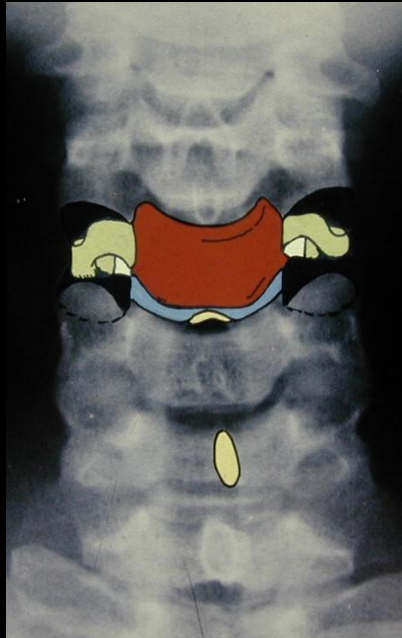
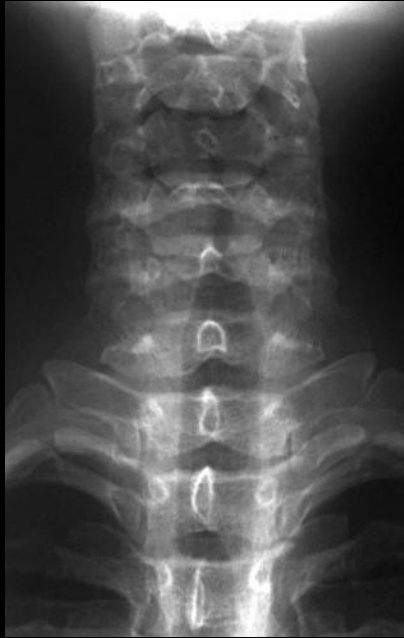Diagnóstico x Imágenes – Radiología Intervencionista
Buenos Aires, Argentina

olinda.endara@tcba.com.ar

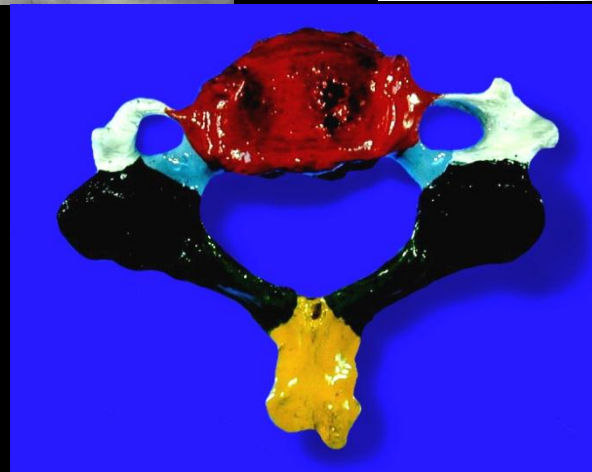


- Rx
- TC
- RM
- Scanner óseo

Rx Básicas

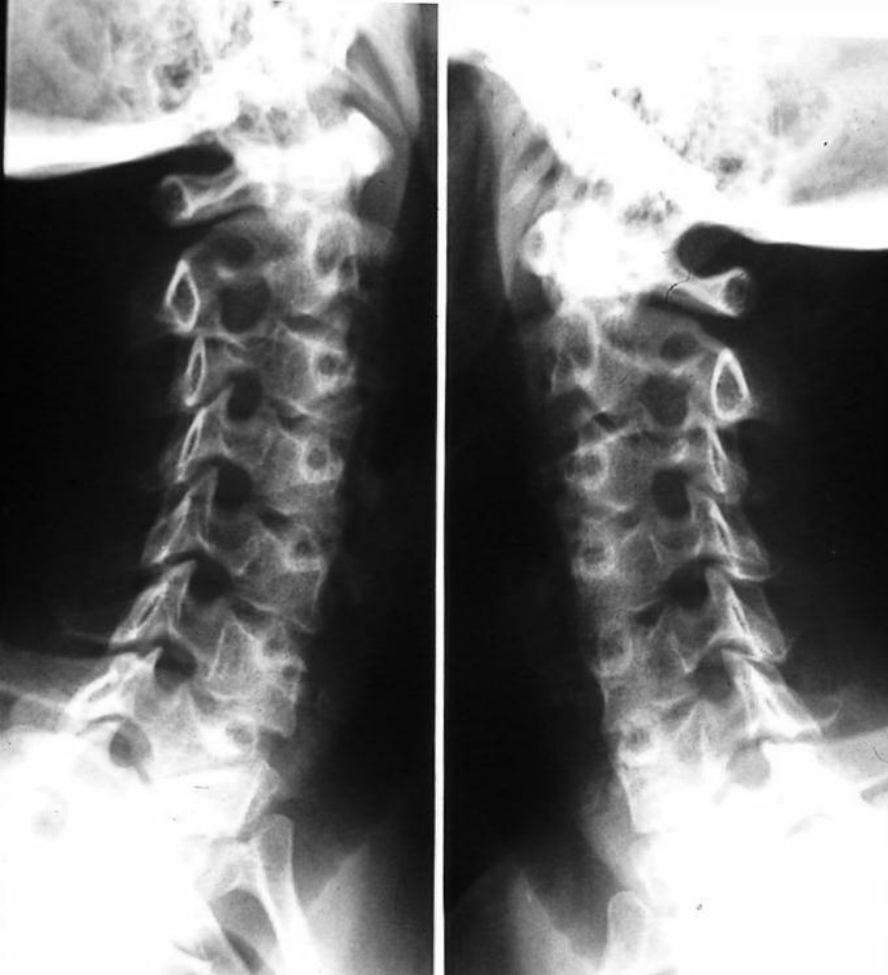

Rx Frente

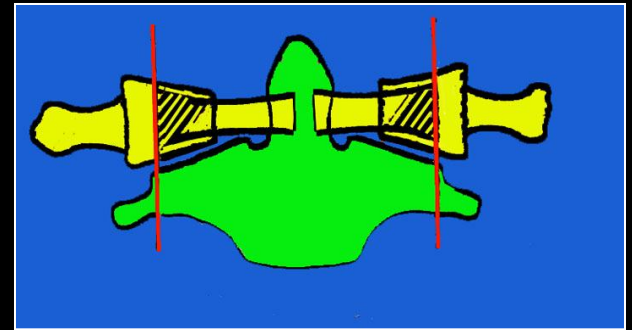
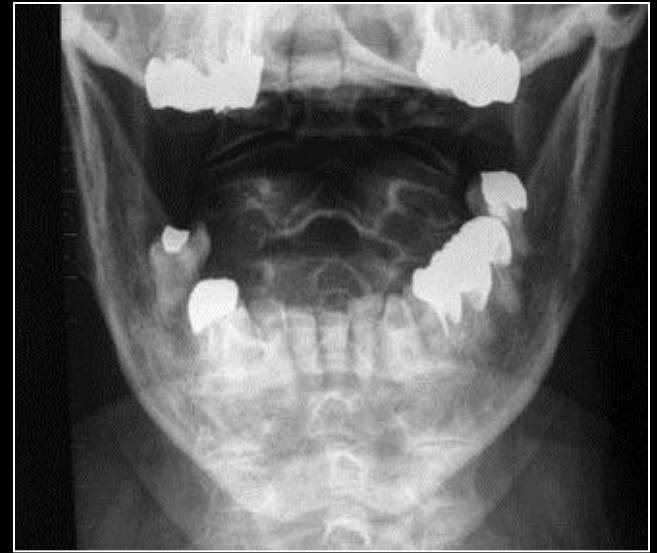

Rx Perfil

Rx Opcionales

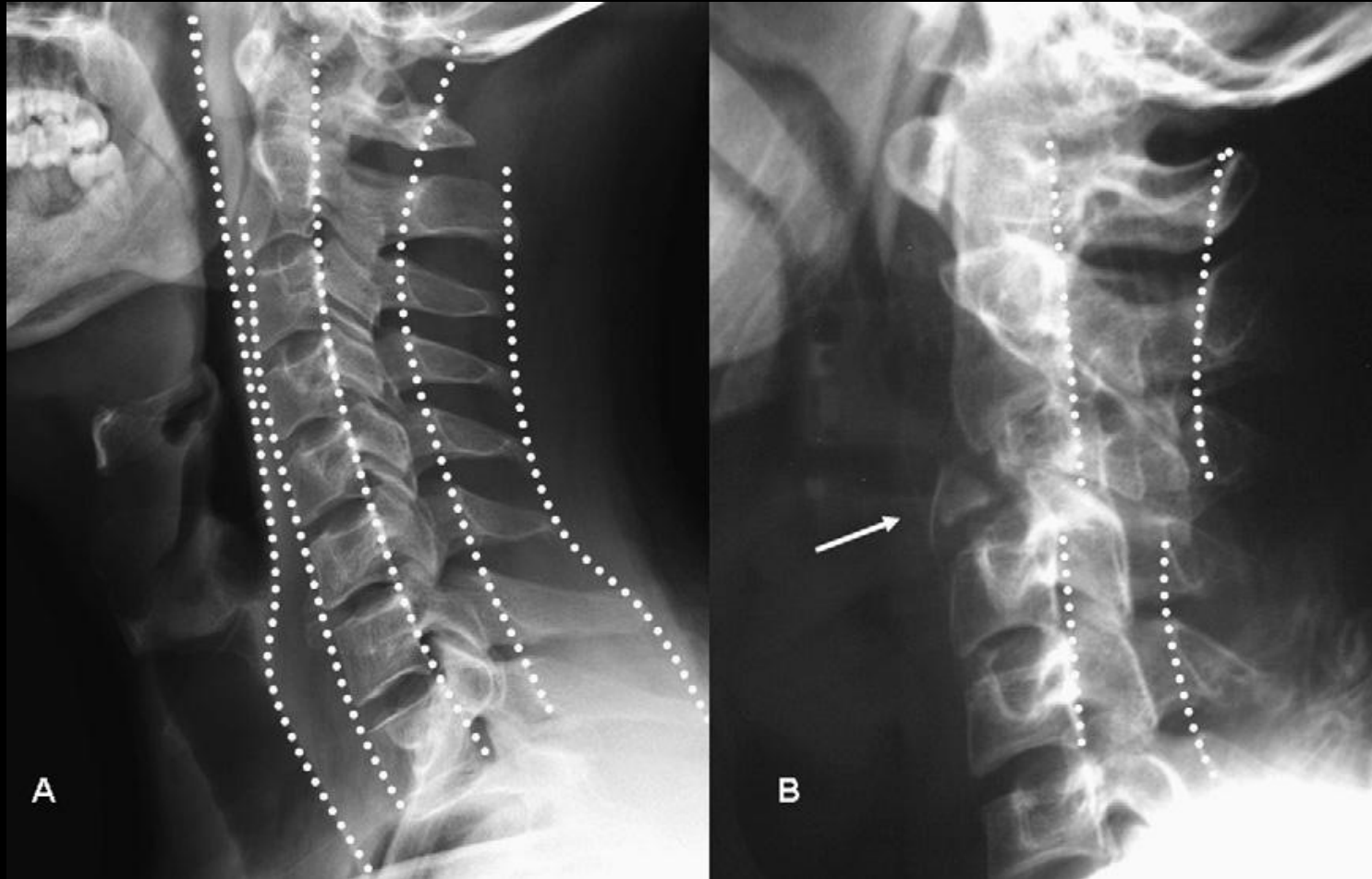


•Rx Oblicuas

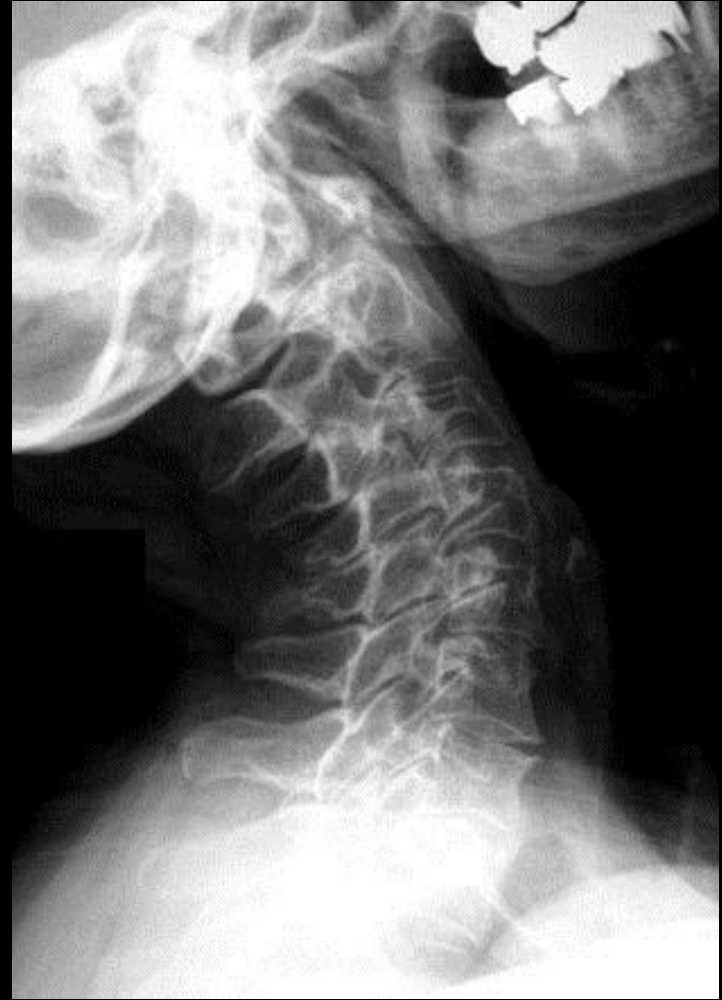
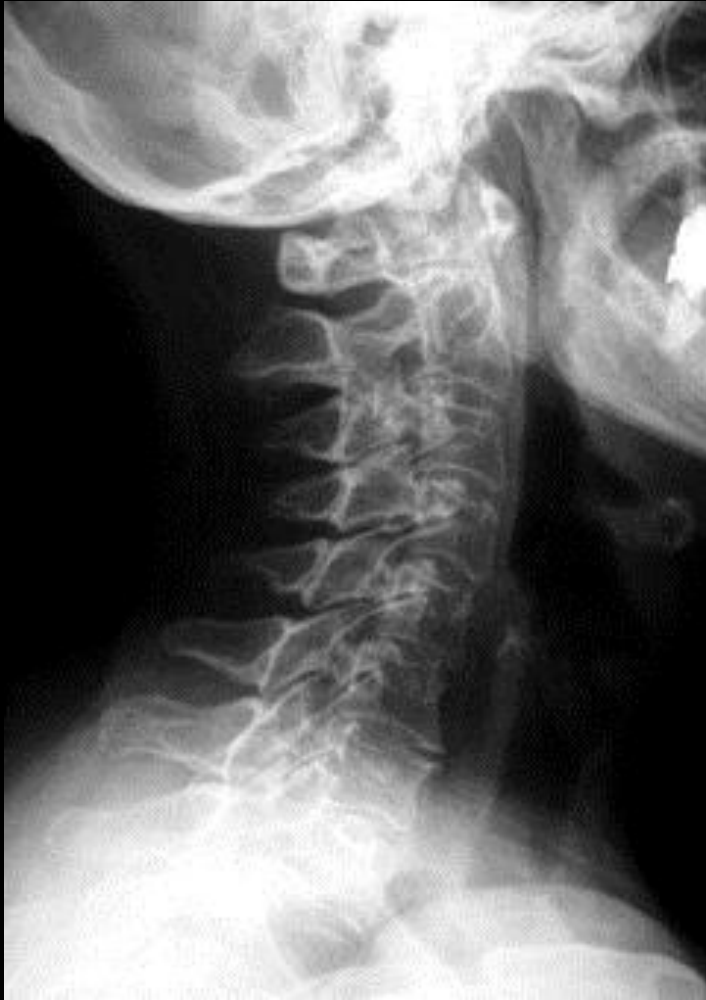
•Rx Transoral

> Patología Traumática

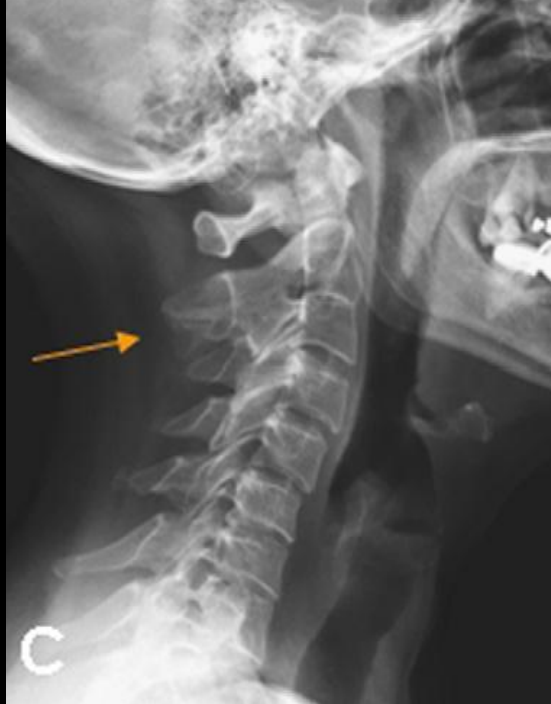

- A. Radiografía Lateral Normal de la columna cervical con las 5 líneas
B. Fragmento anterior en lágrima. Disrupción de la línea vertebral posterior y Espinolaminar

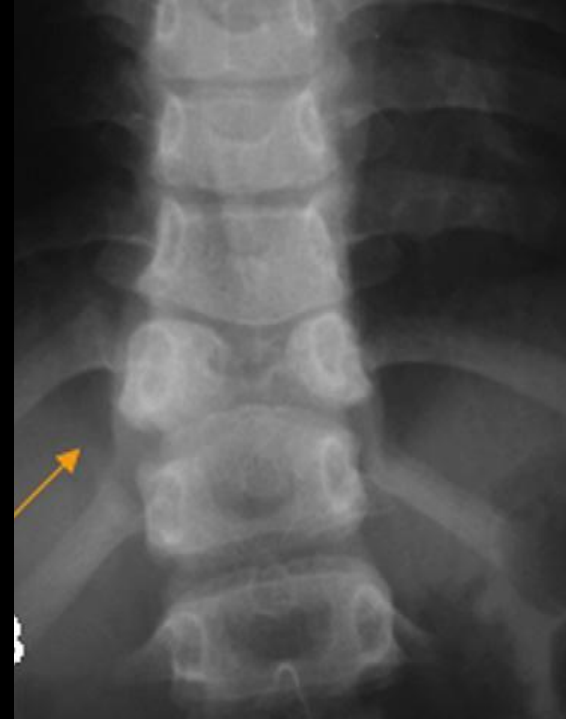

Artrosis cervical difusa

> Patología Congénita

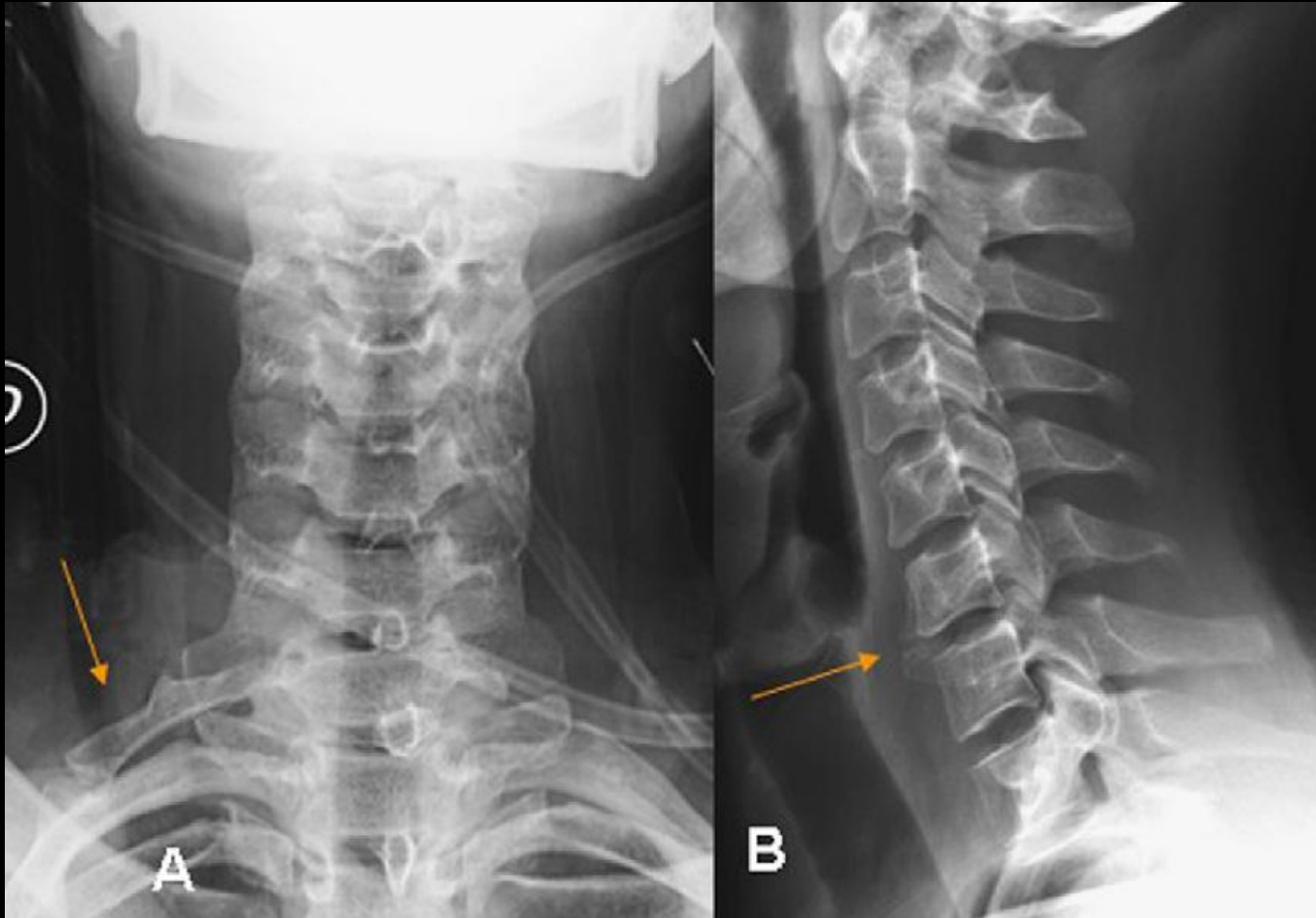


Bloque vertebral congénito
C2-C3



Vértebra en mariposa

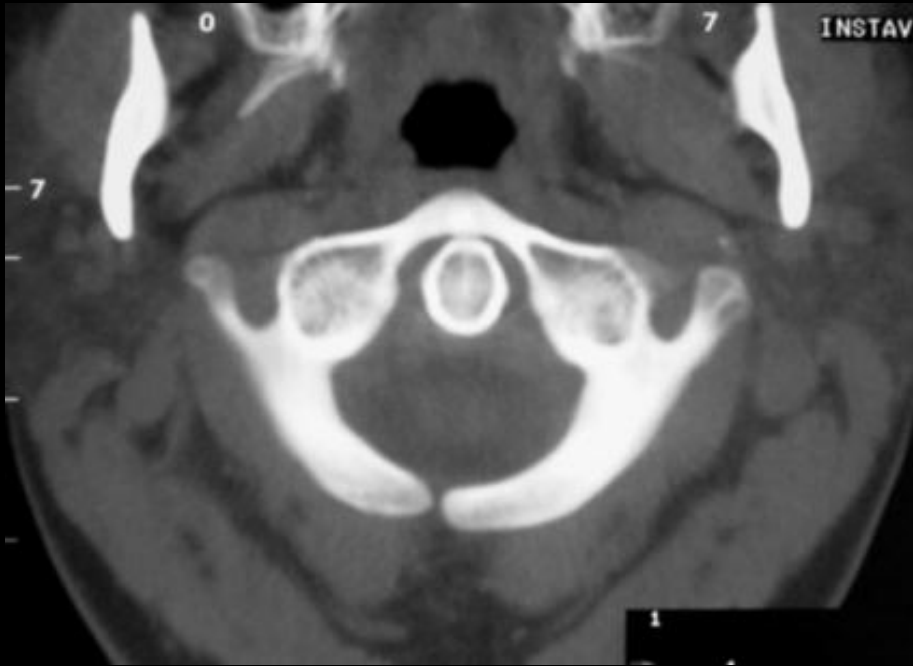
> Anomalías de transición



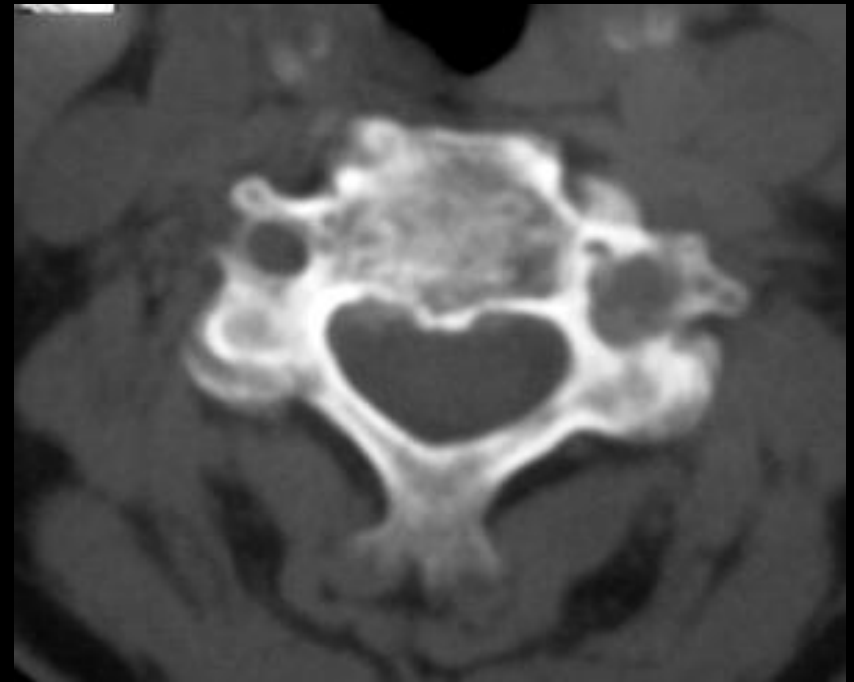
A. Costilla cervical derecha

B. Elongación del tubérculo anterior de C6-C7 articulados entre si

VARIANTES / HALLAZGOS

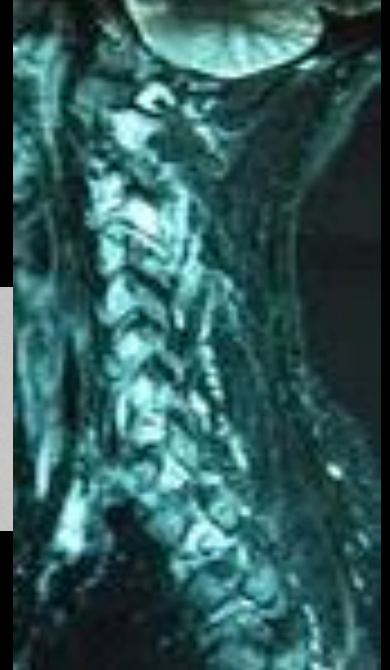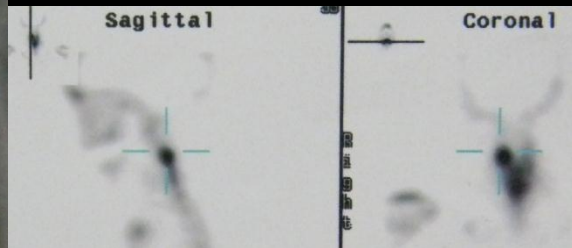
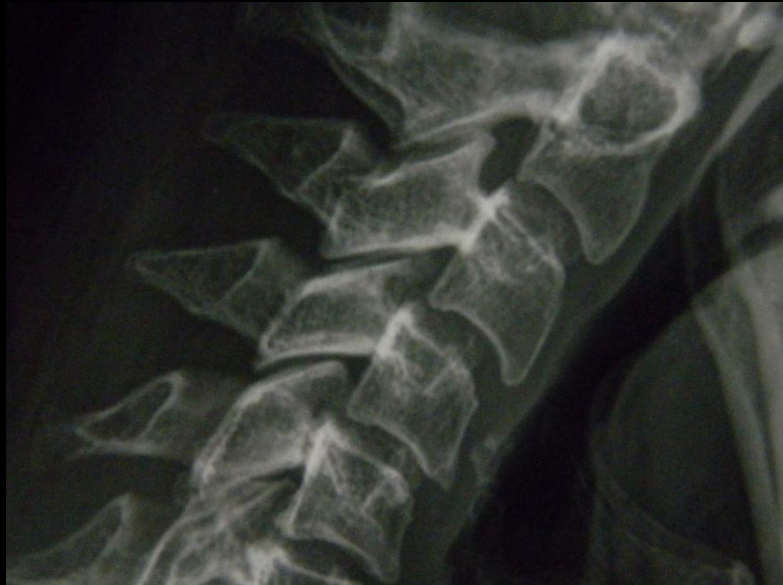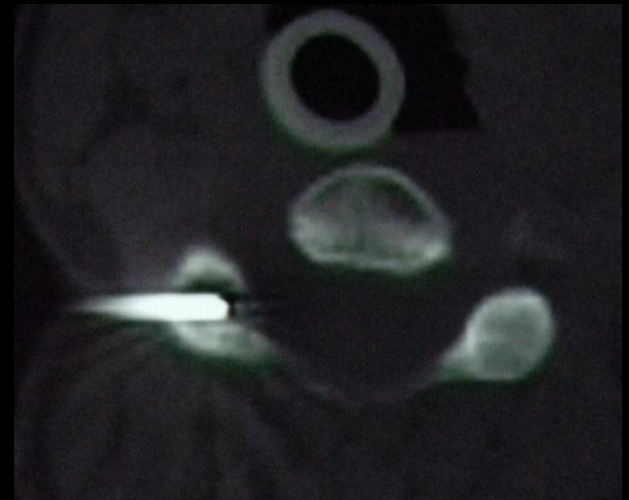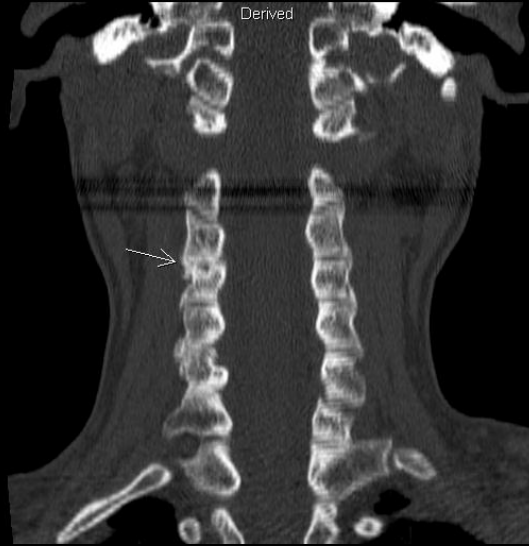


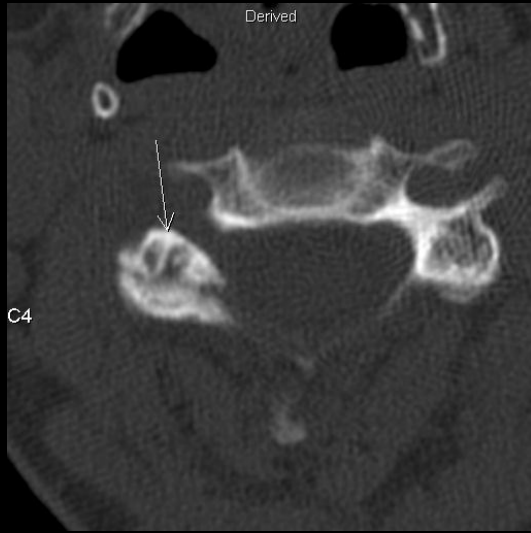**FUSIÓN IMPERFECTA
ARCO POSTERIOR DE C1**

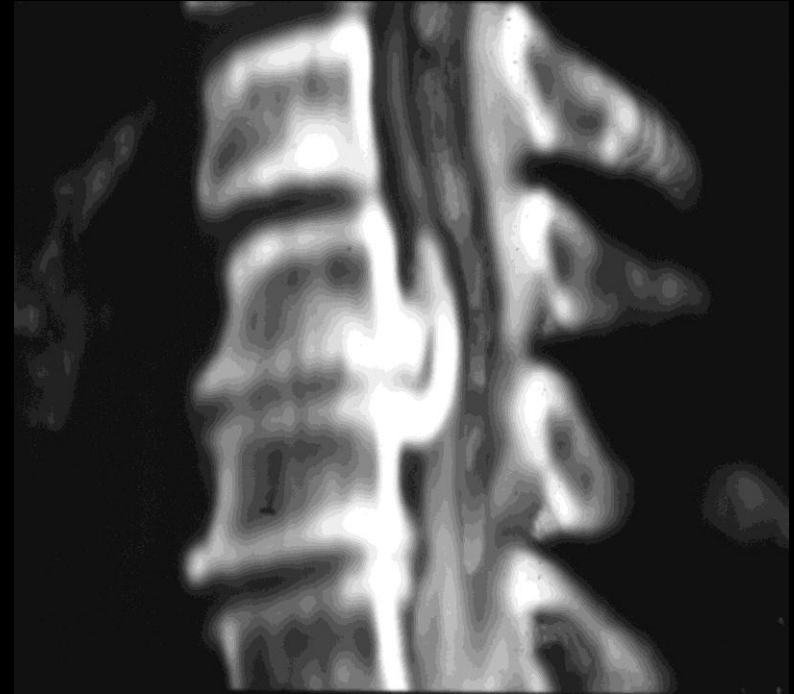
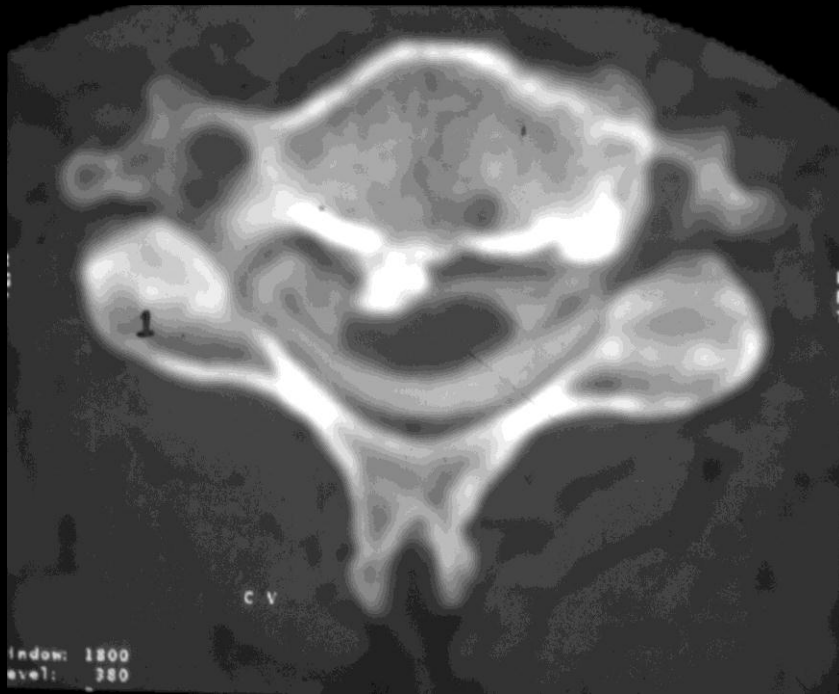


**ASIMETRÍA FORÁMENES
ARTERIA VERTEBRAL**

> Patología degenerativa v/s Tumor



Mielotomografía en la evaluación de la columna



Calcificación del ligamento vertebral común posterior

Secuencias Utilizadas

T1

Agua

Grasa

T2

Agua

Grasa

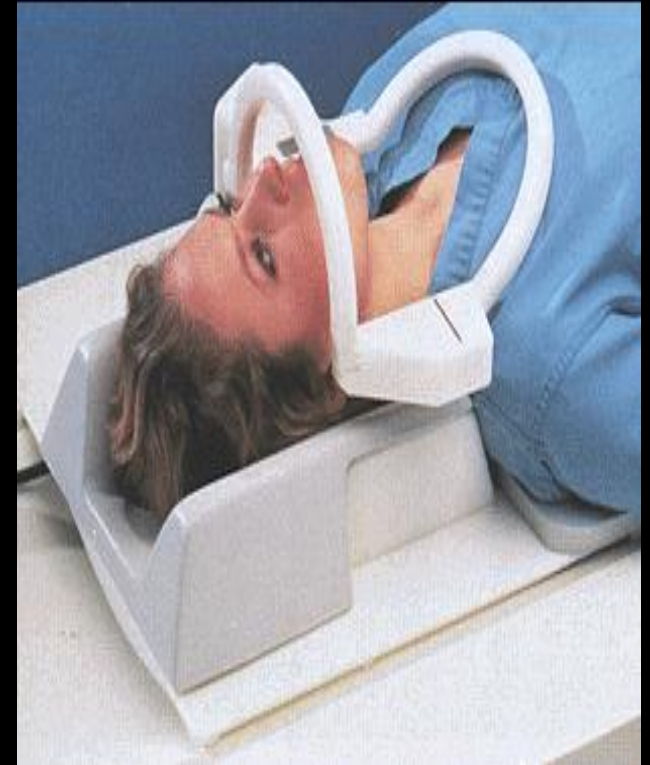Supresión Grasa

2D/T2*/Eco Gradiente

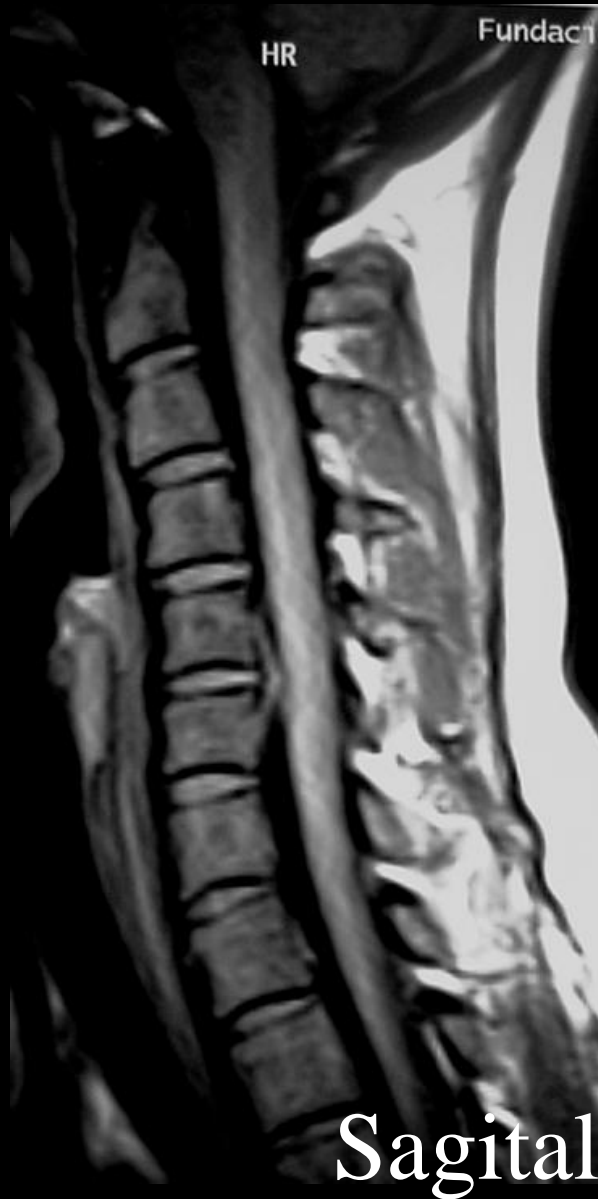Flair

Efecto mielográfico

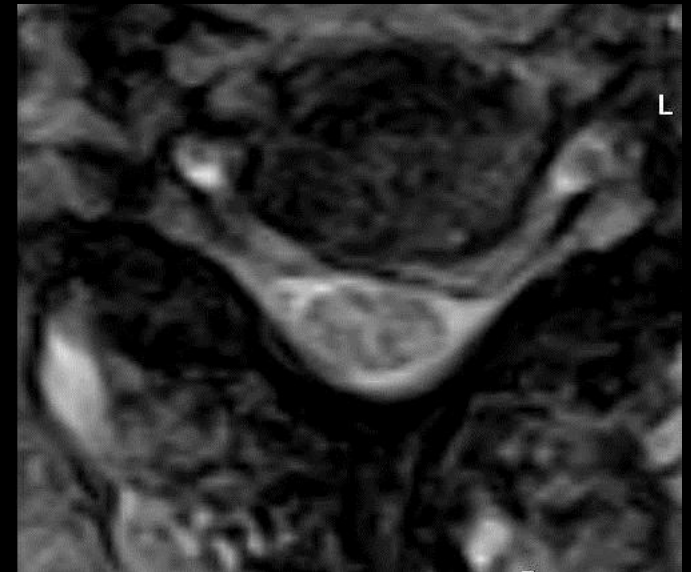
Densidad protónica

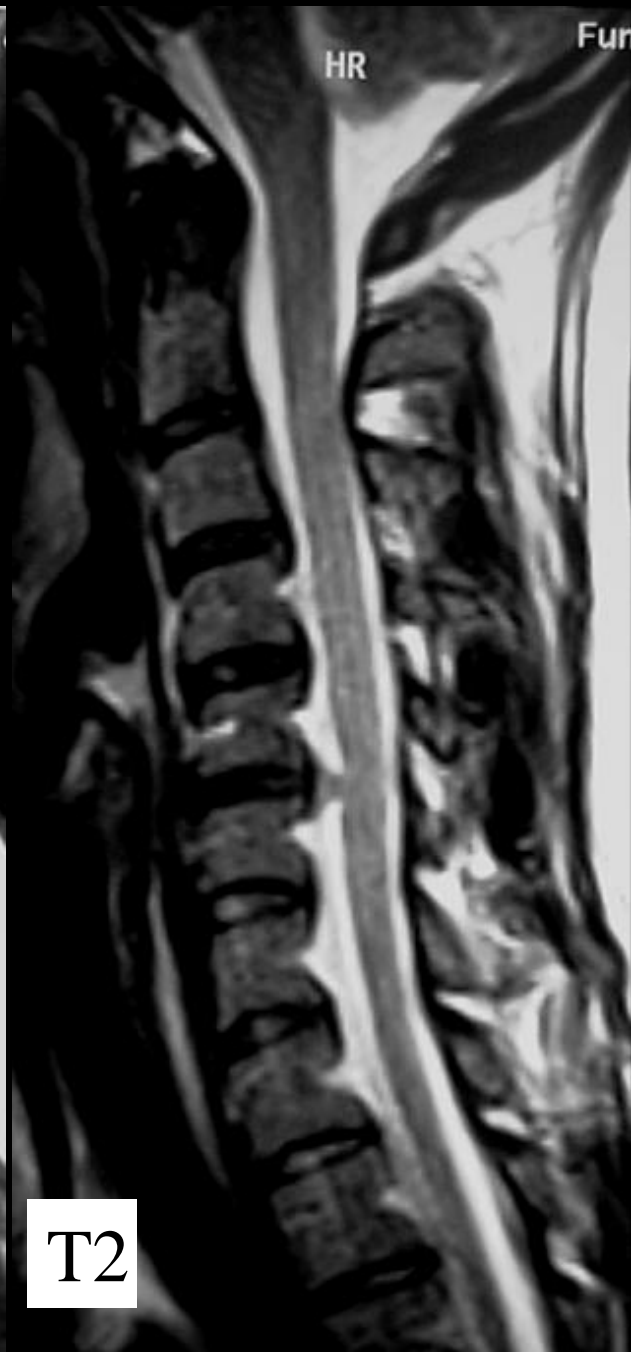
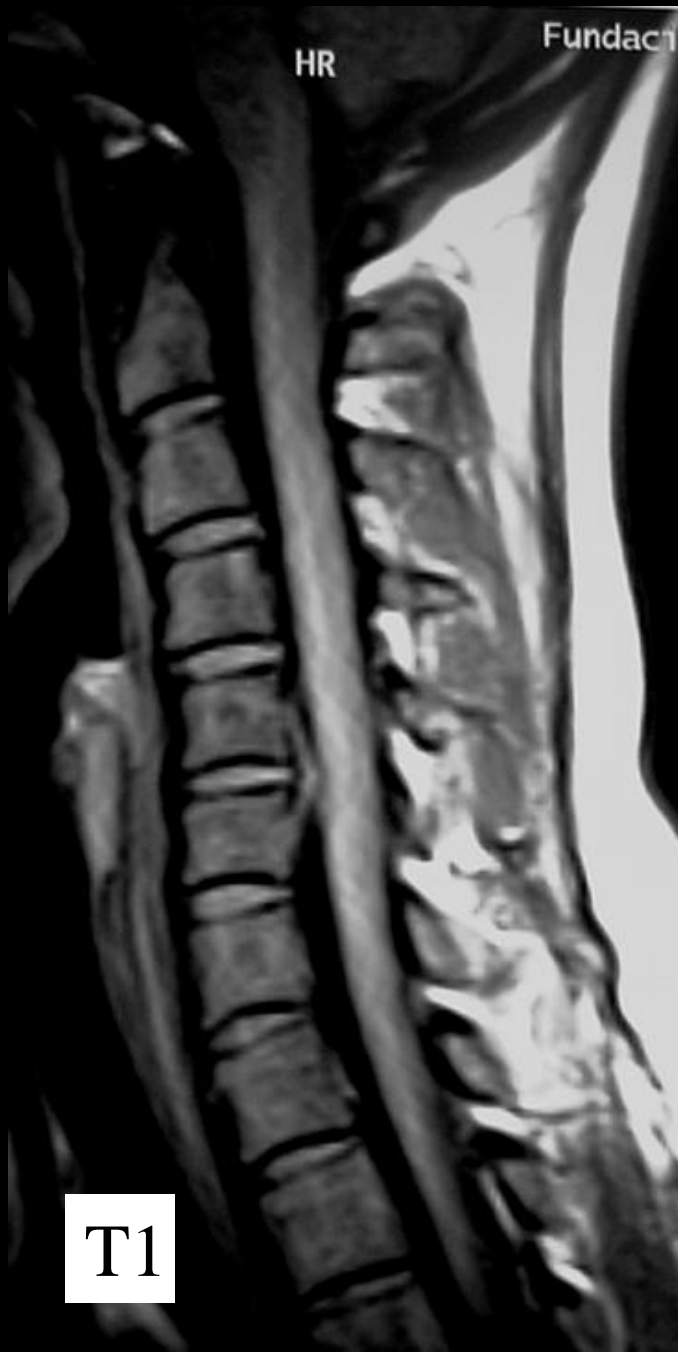
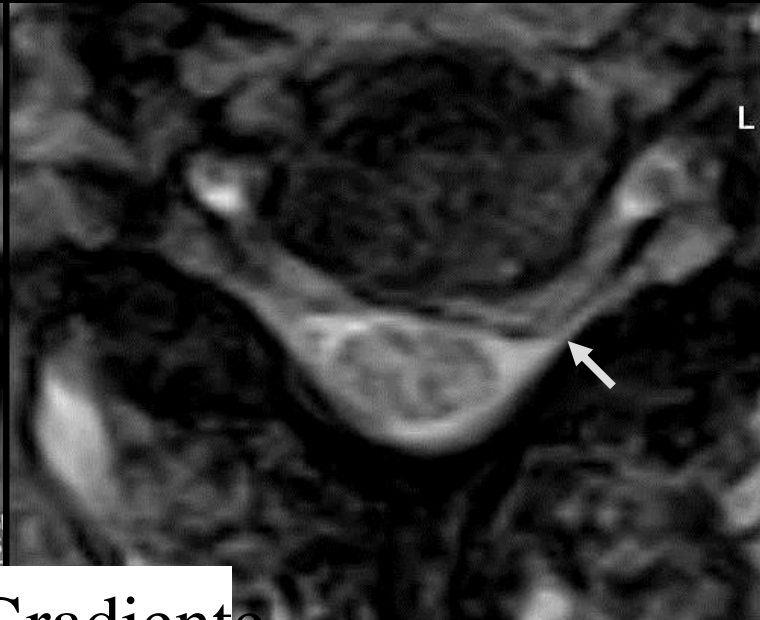
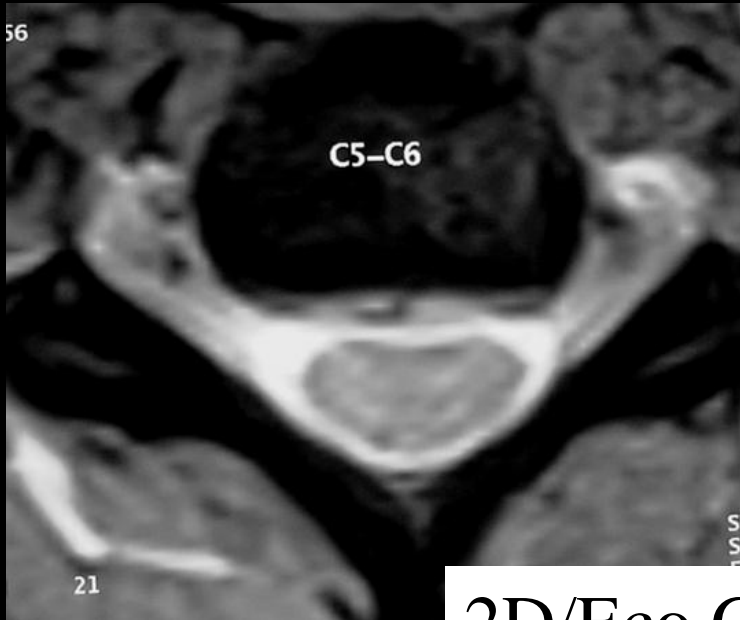
Planos de corte habitual



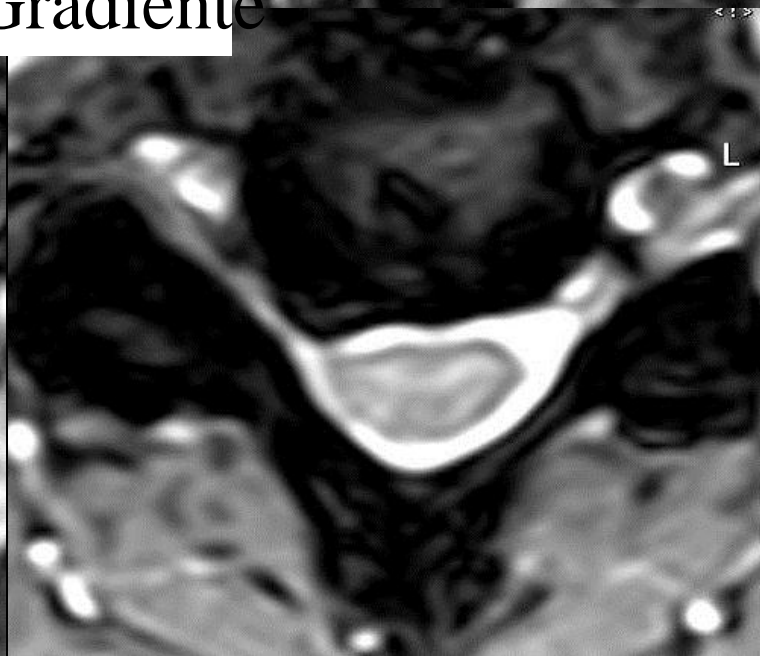
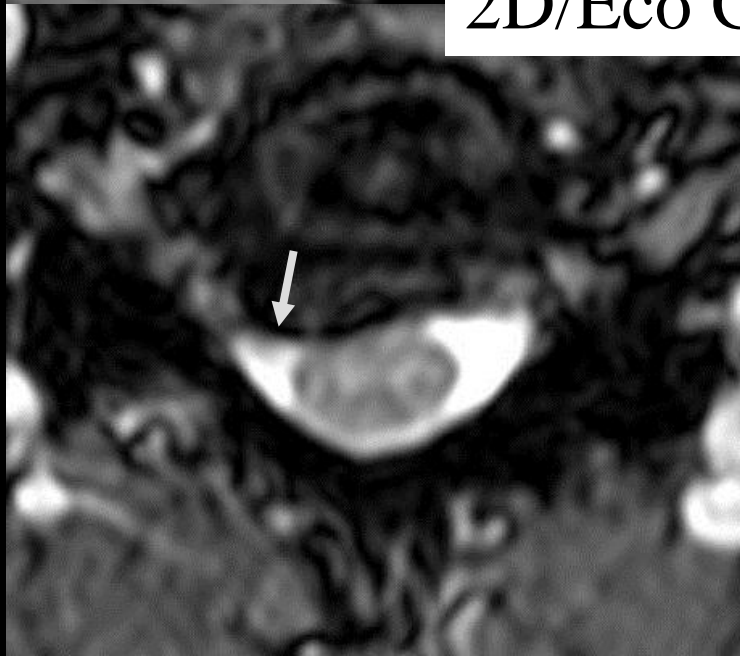
Axial



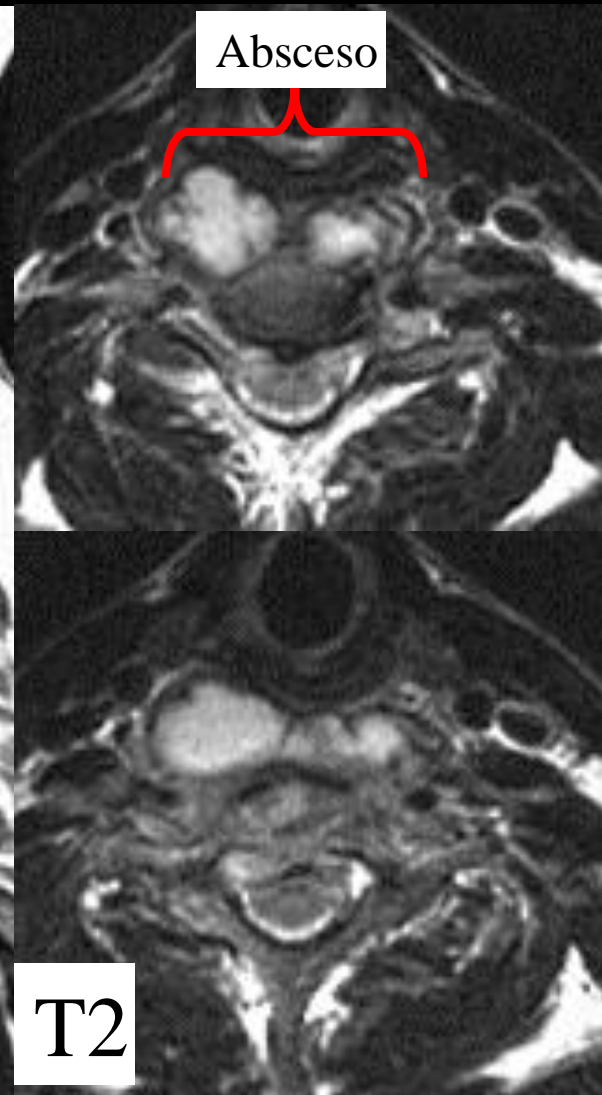
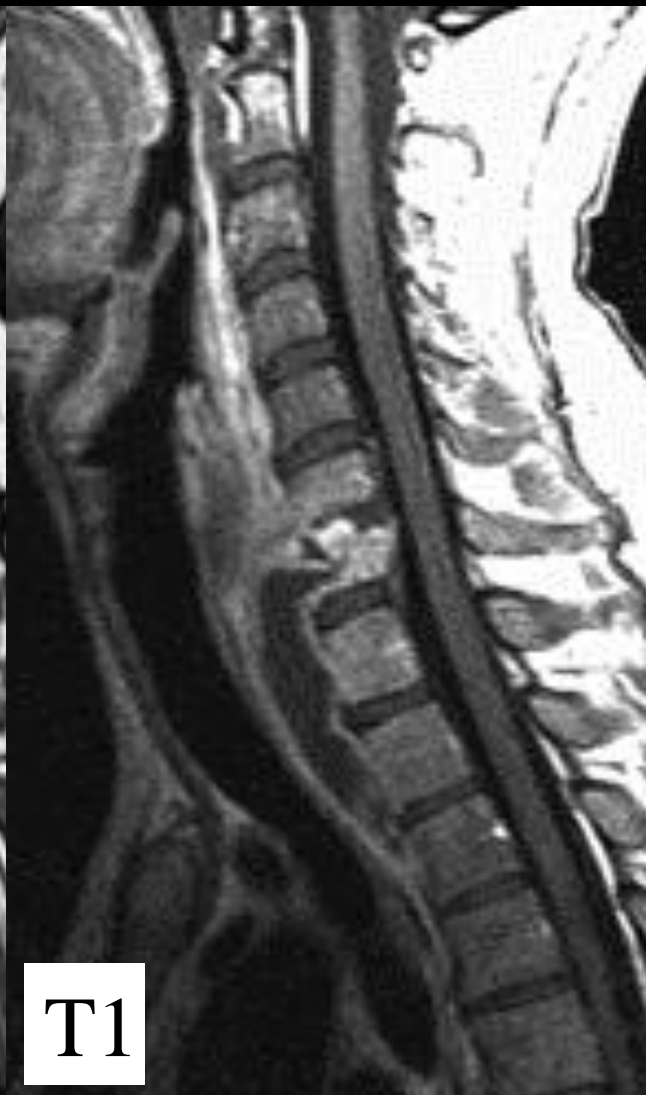
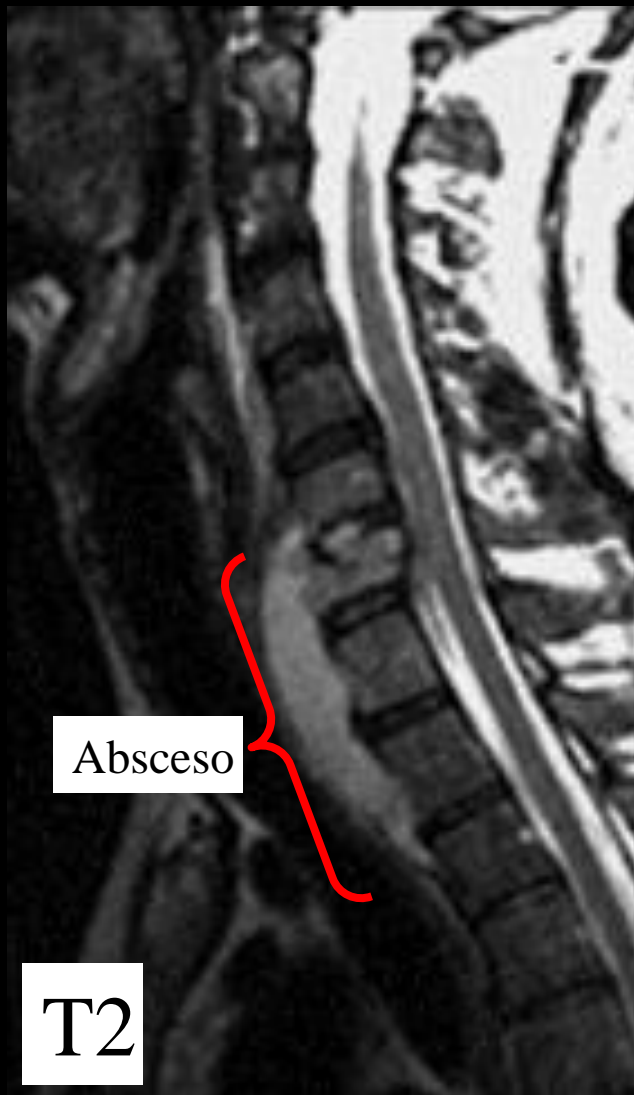


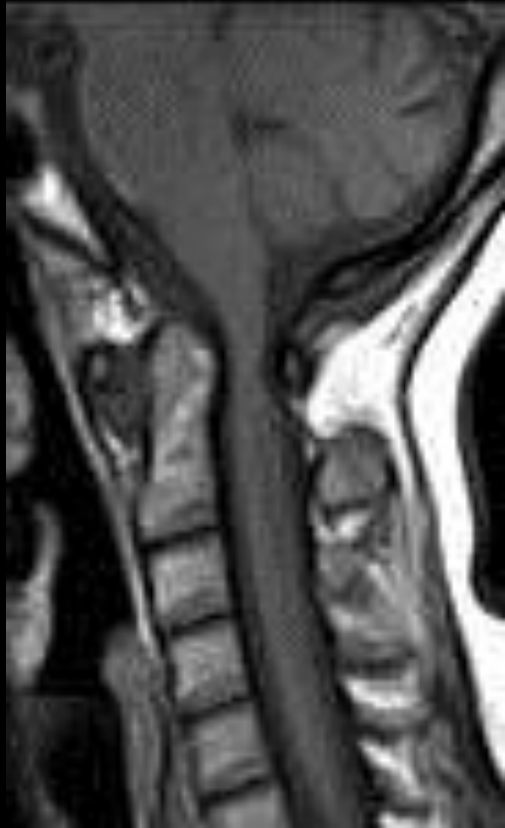2D/Eco Gradiente



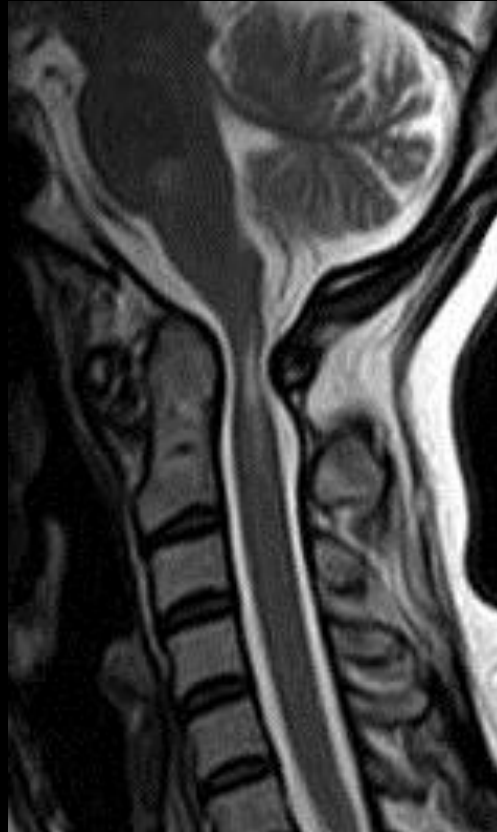Discitis – Valor del T2



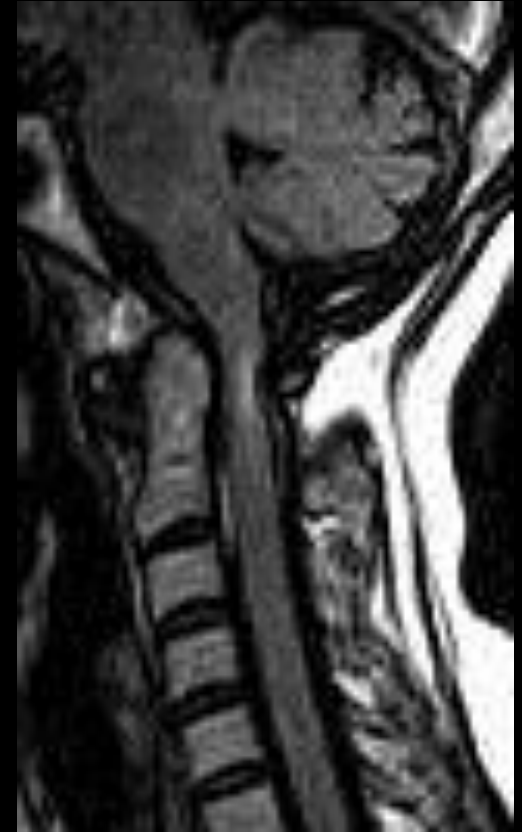Valor del Flair



T1

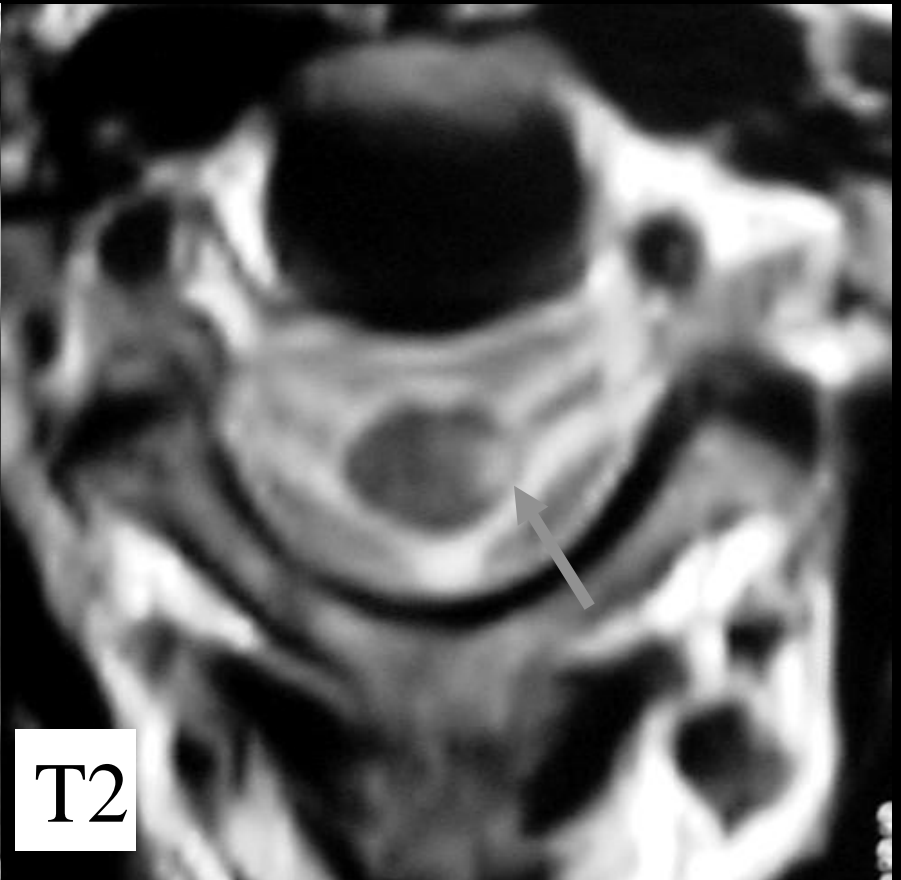
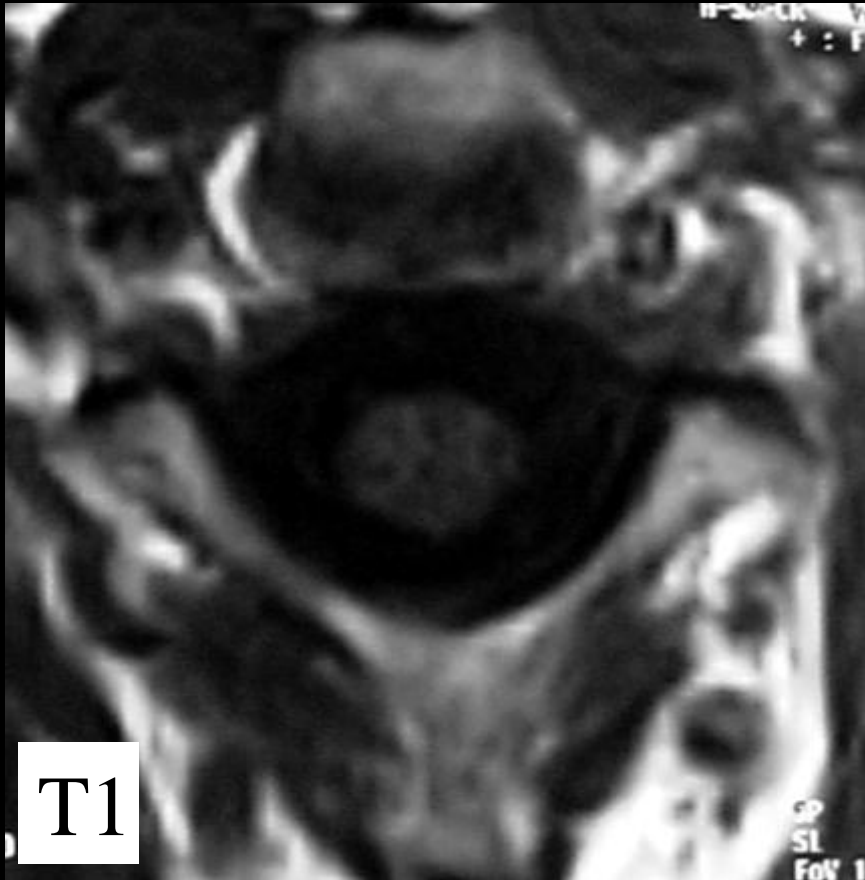


T2



Flair

Lesiones medulares – Valor del T2



Valor del contraste e.v.



